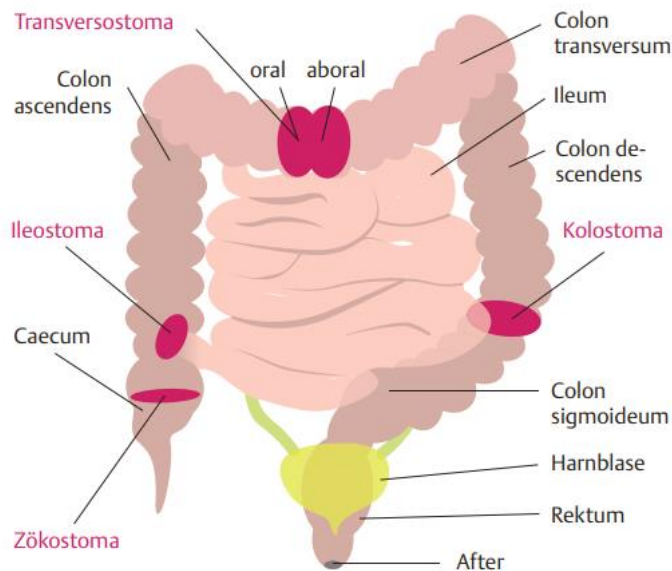




Enterostoma

Teil 2: Platzierung¹



Art	Besonderheit
Ileostoma	Ausleitung aus dem Ileum (Dünndarm) in den rechten Unterbauch. Häufig: protektives doppelläufiges Stoma. Ileostoma sollte 1 – 2 cm prominent (über dem Hautniveau) liegen, da es eine aggressive Darmflüssigkeit (Verdauungsenzyme) fördert. Der Stuhl läuft kontinuierlich in großen Mengen ab (1000 – 3000 ml/Tag). Durch große Ausscheidungsmengen zu Beginn, Gefahr der postoperativen Dehydratation.
Kolostoma	Ausleitung des Kolons (Dickdarm) im linken Unterbauch. Die Anlage ist endständig oder doppelläufig.
Zökostoma	Prominent ca. 0,5 cm über Hautniveau. Stuhlgang: geformt.
Sigmoidostoma	Ausleitung aus dem Kolon sigmoideum. Anlage: prominent.
Transversostoma	Ausleitung aus dem Kolon transversum. Doppelläufiges Stoma. Anlage: prominent, ca. 0,5 cm. Stuhlgang: geformt, fest

Quellen:

1) Schön J., Anton W. (2018) I care Lernkarten, Pflege. Thieme Verlag

Bilder:

Schön J., Anton W. (2018) I care Lernkarten, Pflege. Thieme Verlag